PROTOCOLO HÉRNIA INGUINAL DO PACIENTE IDOSO

Conjunto de condutas e diretrizes que gerenciam o tratamento cirúrgico da hérnia inguinal e o fluxo do paciente na instituição hospitalar. Tratamento da hérnia inguinal do paciente idoso com técnica que prioriza a segurança necessária para a idade e situações Clínicas Associadas

Introdução:

O idoso portador de hérnia inguinal é um paciente com características que exigem da equipe médica uma seleção de atos apropriados aos riscos inerentes à idade avançada. Uma vez que o tratamento existente é através de cirurgia, o que tem evoluído muito é justamente a técnica cirúrgica minimamente invasiva e com condutas especiais de anestesia para reduzir riscos. Os pacientes acima de 70 anos se apresentam, não raro com patologias associadas, principalmente vasculopatias crônicas, hipertensão arterial, pneumopatias, doenças articulares degenerativas, insuficiência cardíaca em graus variados e, devido a estas condições, estão em uso de medicamentos de uso contínuo.

Nossa abordagem utiliza a anestesia local, com mini-incisão de 4 cm, uso de tela tridimensional, sedação, tempo cirúrgico de 40 minutos e permanência hospitalatar de 2 horas (Técnica HMI). Como regra, não há necessidade de interromper a anticoagulação (com INR <3) (24,25). O paciente deambula no mesmo dia, com restrições até o 3.o dia. A sedação é feita com propofol em infusão contínua alvo-controlada, e com monitorização do nível de consciência pelo BIS. A anestesia local, que é o marco regrador de todo o procedimento, é feita com ropivacaína. Este anestésico local tem baixa toxicidade cardíaca, ao contrário da lidocaína e bupivacaína e portanto, agrega alta segurança para a cirurgia nestes pacientes.

Justificatica para aplicação do protocolo

As hérnias inguinais ocorrem em aproximadamente 3% da população. Ocorrem por ruptura de estruturas músculo-aponeuróticas constituindo um problema mecânico sendo assim a cirurgia o único tratamento. Quando assintomáticas podem ser apenas observadas (watchful waiting), mas os trabalhos que compararam com cirurgia não mostraram superioridade importante daquela opção (23). Os pacientes passam a ficar sintomáticos e carregam ininterruptamente o risco de encarceramento e de cirurgia de urgência. Além disso, mesmo quando assintomáticas, causam ansiedade pela percepção da presença do defeito inguinal . O desconforto, ainda que seja leve, pode exigir menos movimentação levando ao aumento de sintomas articulares de membros inferiores e da coluna especialmente em pacientes idosos.
Os riscos relacionados a complicações peri-operatórias tradicionalmente afastam pacientes idosos e com comorbidades das cirurgias eletivas. Por isso a técnica de Hernioplastia Inguinal com Mini-Incisão (HMI) aliada à anestesia local tem lugar importante neste grupo de pacientes por gerar baixíssimos riscos operatórios. Não estabelece sobrecarga cardíaca e ventilatória (os pacientes mantém ventilação espontânea), promovem mínima resposta inflamatória ao trauma, e é feita sob visão direta podendo ser mantida a anticoagulação desde que INR<3 (quando imprescindível) (24, 25). A eletrocauterização e o foco na dissecção mínima, potencializam esta vantagem.

Classificação anatômica:

As **hérnias inguinais indiretas:** protruem lateralmente aos vasos epigástricos inferiores através do anel inguinal interno e seguindo o funículo espermático. Elas possuem uma predisposição específica de determinação congênita. Um evento doloroso pode ocorrer durante esforços, mas como elas são pré-existentes, pelo menos de forma incipiente, a causa não é o esforço físico.

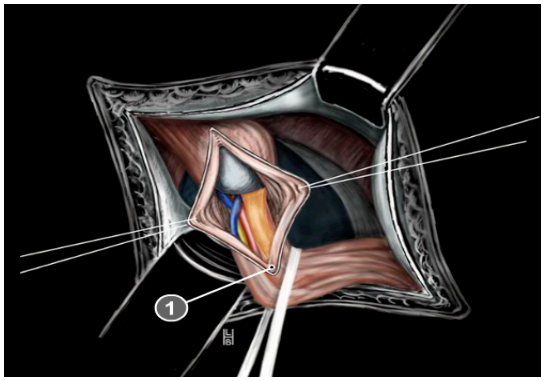

Hérnias inguinais diretas: protruem medialmente aos vasos epigástricos inferiores através da parede posterior do canal inguinal. A história natural mais comum do surgimento destas hérnias é uma ruptura gradativa das camadas da parede, sem sintomas, no decorrer de alguns anos, quando um dia o paciente percebe o abaulamento em posição ortostástica. Entretanto, podem ocorrer eventos de surgimento súbito deste tipo de hérnia, ao fazer algum esforço físico com dor aguda típica de distensão muscular, localizada e no momento do esforço.

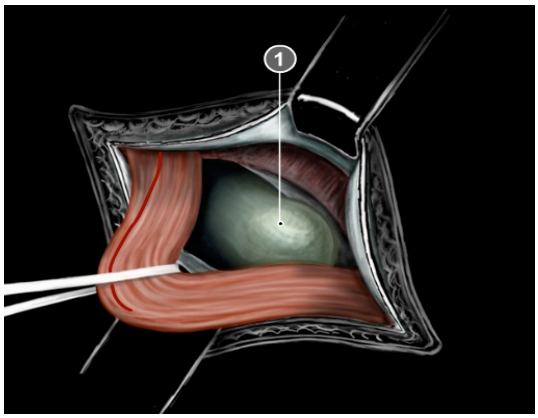

As **hérnias femorais:** protruem através do canal femoral medialmente aos vasos femorais e abaixo do ligamento inguinal.

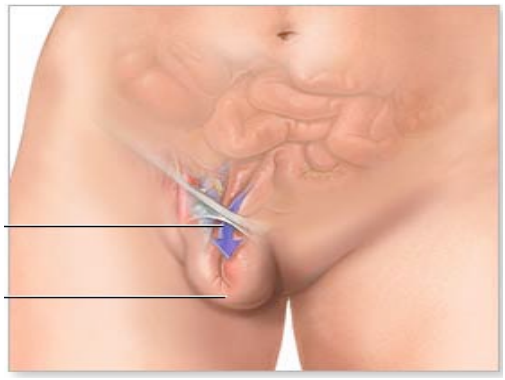

Avaliação Inicial

As duas formas de manifestação da hérnia inguinal:

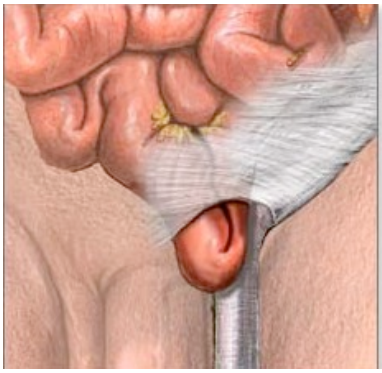

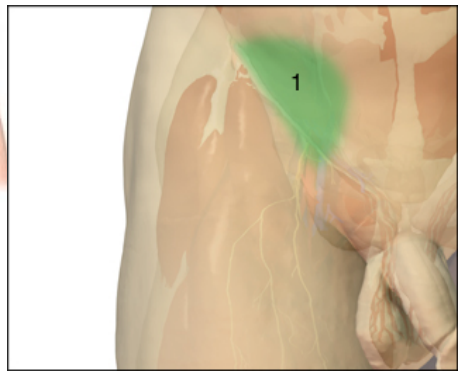

ABAULAMENTO DOR

Primeira consulta:

- Determinar início dos sinais e sintomas.
- Determinar a severidade e local anatômico específico da dor.
- Determinar se houver dor, a coincidência com a topografia herniária.
- Verificar se existe medicação em uso.
- Determinar alguma história médica pregressa, história de doença sistêmica ou história de hérnias prévias (possibilidade de herniose crônica).
- Investigar razões não relacionadas ao esforço físico que comumente exacerbam hérnias (como tosse crônica, tabagismo, constipação, prostatismo).
- Obter história familiar de hérnia.
- Orientar sobre percepções pós-operatórias normais e sobre complicações possíveis ao paciente e acompanhante (se assim for necessário)
- Exame físico 1: **se houver achado inequívoco de hérnia inguinal encerra a investigação / se houver dúvida ao exame físico solicita-se ecografia / se houver apenas dor localizada na região solicita-se ecografia.**

Exame físico 2: É desnecessário diferenciar hérnias diretas e indiretas para indicação de cirurgia; ambas são tratadas com técnicas cirúrgicas similares.

Examinar o paciente em pé e determinar a presença ou ausência de assimetrias ou abaulamento visível. Verifique estes achados também durante tosse e esforço (manobra de Valsalva).

- Em homens: toque do canal inguinal, em pé, com o segundo dedo da mão, com Valsalva.
- Em mulheres: palpação do canal inguinal, em pé, com o primeiro dedo da mão, com Valsalva

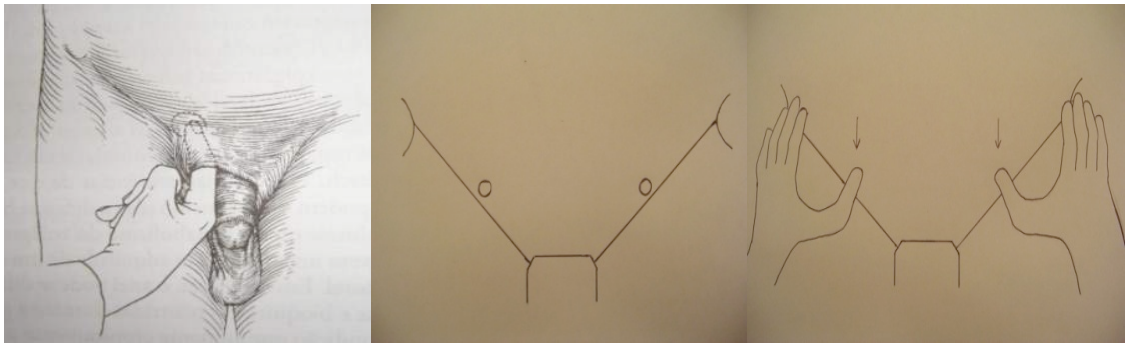

- Se há suspeita de hidrocele use transiluminação: a hidrocele irá transiluminar e a hérnia com conteúdo protruído não.
- Se uma hérnia é encontrada examine o paciente em posição supina e certifique-se de que a mesma é redutível.
- Uma hérnia irredutível nem sempre está estrangulada. Em posição ortostática uma hérnia irredutível aumentará de tamanho enquanto uma hérnia estrangulada não. Haverá outros sinais e sintomas de estrangulamento como a presença de massa palpável, firme e dolorosa junto à região inguinal. Poderá estar associada a obstrução intestinal (com náuseas e vômitos, dor abdominal visceral, ausências de ruídos hidroaéreos, febre, leucocitose).
- Examinar a outra região inguinal para diagnosticar hérnia bilateral.
- Classifique a hérnia em um dos seguintes diagnósticos:
    - Hérnia redutível
    - Hérnia encarcerada
    - Suspeita de hérnia estrangulada

Conduta Inicial

1. Hérnia Redutível
    - A cirurgia não é emergencial.
    - Encaminhe para uma consulta com cirurgião de hérnias.
3. Hérnia encarcerada não estrangulada: o tratamento de hérnia encarcerada deve ser o encaminhamento ao cirurgião com brevidade.
4. Suspeita de hérnia estrangulada: esta é uma situação de emergência cirúrgica e o paciente precisa ser avaliado prontamente pelo cirurgião.

Abordagem Cirúrgica

Utilizamos a variante mais recente da técnica aberta que é a **hernioplastia por mini-incisão (HMI) com tela tridimensional**

HMI - abordagem usada no protocolo:
- 40 minutos de tempo cirúrgico
- anestesia local com sedação (é a técnica com menor risco anestésico)
- dispensa intubação traqueal, o paciente mantém ventilação espontânea
- desconforto mínimo (50% dos pacientes dispensam o uso de analgésicos via oral)
- incisão de 4 cm
- alta hospitalar 2 horas após a cirurgia
- usa tela tridimensional
- pode deambular desde o primeiro dia (deslocamentos mínimos em casa)
- tem o menor índice de recidiva

Hernioplastia Convencional (NÃO RECOMENDADA PARA IDOSOS):
- 40 minutos de tempo cirúrgico
- anestesia raquidiana (praticamente abandonada nos EUA, pode gerar retenção urinária e tem riscos inerentes como cefáléia em quase 1% e fenômenos tromboembólicos nos MsIs.)
- dispensa intubação traqueal
- incisão de 10 cm ou mais
- alta hospitalar após 8 horas (devido à anestesia raquidiana)
- usa tela plana fixada com sutura
- dificuldade de deambular no primeiro dia
- dor aos movimentos por mais tempo devido à maior dissecção e fixação da tela com suturas

Hernioplastia Videolaparoscópica (NÃO RECOMENDADA PARA IDOSOS):
- 60 minutos de tempo cirúrgico, ou mais
- anestesia geral (apresenta mais risco anestésico, especialmente em pacientes idosos ou com co-morbidades conforme Índice de Goldmann)
- exige intubação traqueal e na maioria das vezes curarização (relaxante muscular)
- 3 incisões de 1cm e 0,5 cm
- alta hospitalar após 8 horas ou mais (requer mais tempo de observação pelo potencial, ainda que mínimo, de complicações graves, principalmente sangramento intra-abdominal que não ocorre com as outras técnicas)
- usa tela plana fixada com grampos
- custo maior (exige anestesia geral, trocartes, grampeador endoscópico, equipamento e instrumental de videolaparoscopia)
- pode deambular desde o primeiro dia
- dor aos movimentos regride mais rapidamente
- apresenta maior índice de recidiva (2%) na média dos serviços que utiliza o método

O procedimento HMI:

O nosso serviço padronizou o procedimento Hernioplastia Inguinal com Mini-incisão com Tela Tridimensional (HMI) para tratamento cirúrgico de hérnia inguinal.

Sedação:

A sedação é feita pelo anestesista usando propofol em infusão contínua alvo-controlada para induzir o sono unicamente durante o tempo operatório, mantendo

ventilação espontânea. Quando necessário, pode ser usada máscara laríngea para reduzir o nível de consciência, sempre monitorizada com BIS (monitor contínuo de nível de consciência).

Anestesia Local:

A anestesia local é feita com ropivacaína em concentração de 2,5 mg/ml. Bloqueio ílio-inguinal, bloquio ílio-hipogástrico e infiltração no ponto da incisão.

Incisão de 4 cm na pele sobre o anel inguinal interno.

Após dissecção das estruturas do canal inguinal e identificação das alterações anatômicas do caso, procedemos a abertura da parede posterior, medialmente aos vasos epigástricos inferiores. A tela tridimensional é então inserida e aberta na região pré-peritoneal, cobrindo internamente o **anel miopectíneo de Fruchaud** (Fig.6). A parte anterior da tela cobre o assoalho inguinal, fixada no ligamento inguinal e sobreposta à face anterior do músculo oblíquo interno e tendão conjunto, gerando mais estabilidade a estas estruturas músculo-tendinosas. O fechamento da aponeurose do oblíquo externo encerra o procedimento (Fig. 7, 8, 9,10).

Sala de recuperação: período de 2 horas de permanência hospitalar mínimo.



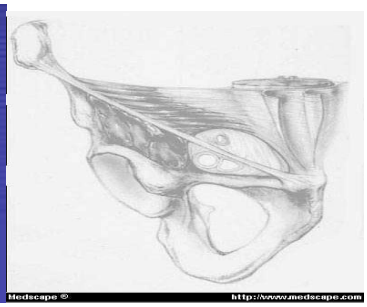

Figura 5 Figura 6

SEQUENCIA CIRÚRGICA



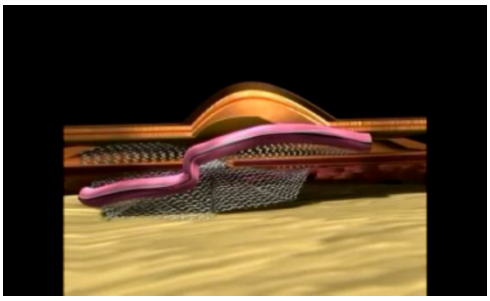

Figuras 7, 8, 9, 10.

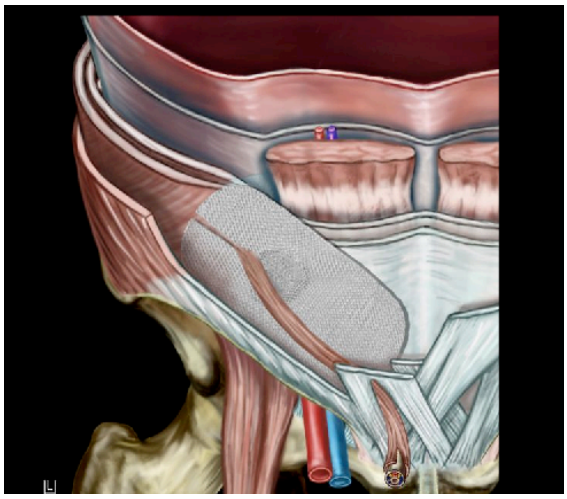

Fig 11. Posicionamento final da tela anterior.

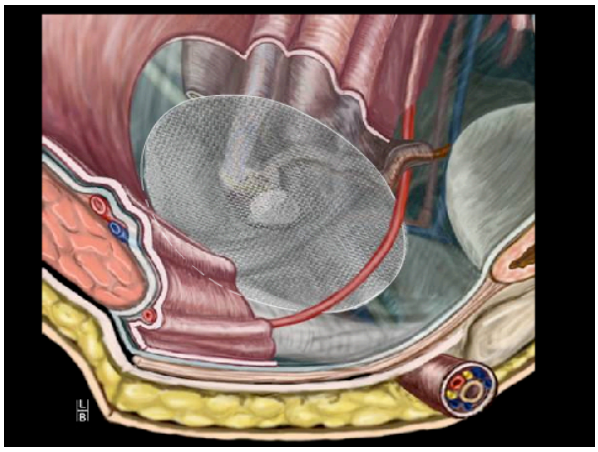

Fig.12 Posicionamento final da tela, posterior.

Matriz Temporal

ATIVIDADES	ADMISSÃO	CIRURGIA	PÓS-OPERATÓRIO
Atendimento por funcionários do hospital e cuidados de enfermagem	Na Admissão - recepção por funcionário do setor que verifica a autorização do convênio, ou orienta e informa sobre o pacote de custo hospitalar particular	Na sala de preparo- entrevista; sinais vitais: certificação do NPO de 8 horas; troca de roupa; acesso venoso periférico com cateter, esvaziamento da bexiga	Sala de Recuperação- Aplicação da prescrição médica Troca de roupa Troca de curativo Sinais vitais, balanço hídrico. Auxiliar a sentar na poltrona Retirada do cateter venoso periférico
Tratamento e intervenção médica		Anestesia, pós-anestesia Cirurgia , solicitação de exame anátomo-patológico	Orientação alta
Medicação		Antibioticoprofilaxia, Indução anestésica e manutenção da anestesia, Profilax. TVP se nec.	Profenid IV Plasil IV Morfina SC se nec. Dipirona IV se nec.
Atividade - Paciente	Usual	Deitado em decúbito dorsal	Deitado com cabeceira elevada; após um mínimo de 6 horas com sinais vitais estáveis senta na poltrona com auxílio, deambula apenas para ir ao banheiro
Dieta	NPO de 8 horas	NPO	Dieta líquida leve fracionada após bem acordado
Informação e apoio	Recebe informações sobre o seu fluxo dentro do hospital		Informação sobre o procedimento realizado, sobre o horário da provável alta hospitalar, e sobre medicamentos e cuidados após a alta, necessidade de contato com o médico (material escrito adicional)

Critérios			De alta hospitalar: - sinais vitais estáveis - dor controlada com analgésicos menores via oral - ferimento operatório em boa condição - tolerância oral adequada - ausência de complicações maiores

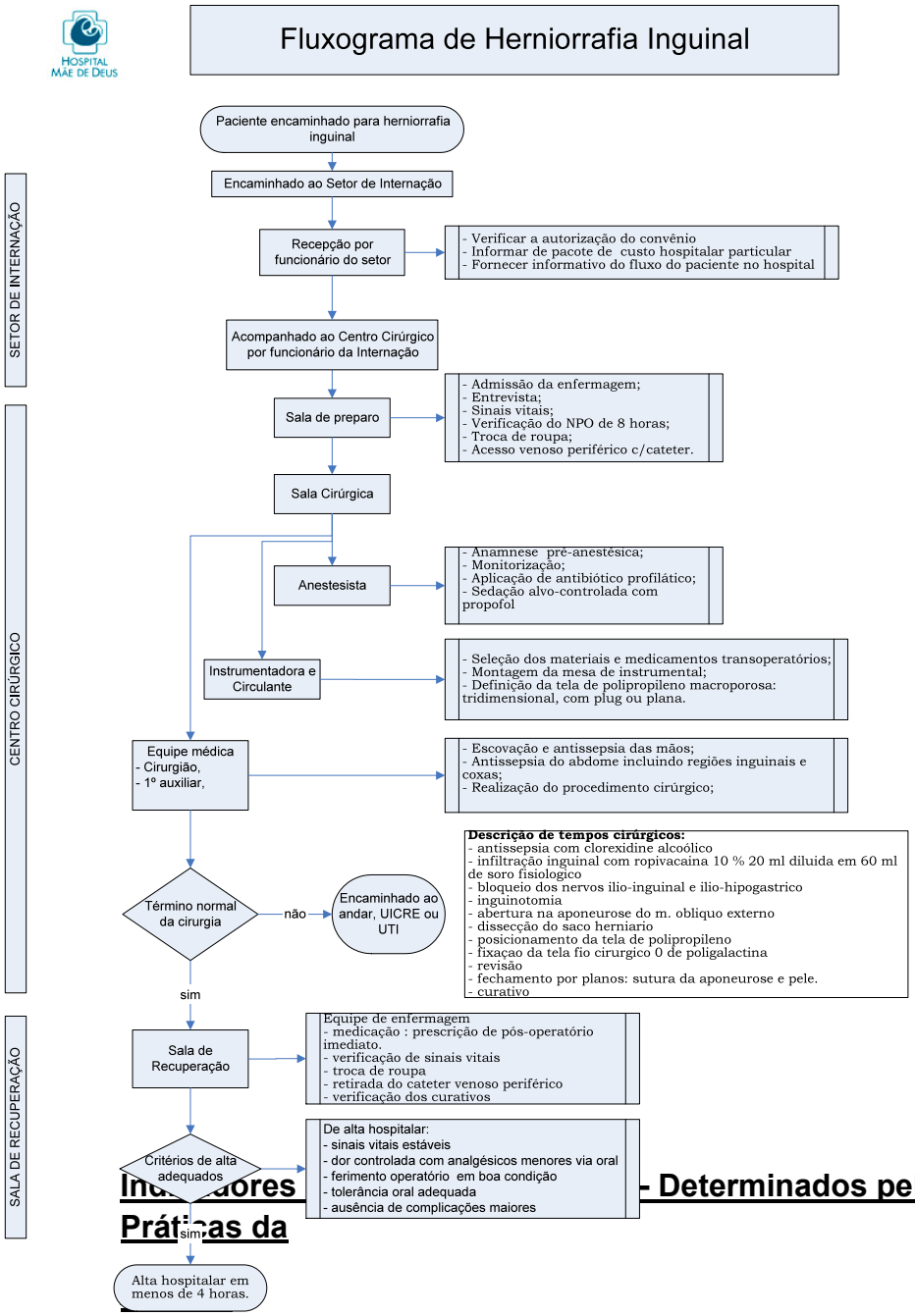

Indicadores - Determinados pelo Projeto Melhores Práticas da

- Permanência hospitalar
- Tempo Cirúrgico
- Utilização de materiais e medicamentos (variabilidade)
- Morbidade – Complicações (óbito, sangramento, conversão, reintervenção, infecção)
- Readmissão hospitalar

Metas

- 1) Permanência hospitalar < 4 horas
- 2) Tempo cirúrgico < 45 minutos
- 3) Variabilidade de materiais e medicamentos < 30%
- 4) Readmissão hospitalar (inclui consultas solicitadas pelo paciente antes da revisão de 60 dias) < 5%

Referências:

1. Dorsey JS. The Elements of Surgery. Vol II. Philadelphia, PA: Edward Parker; 1818:26

2. Rutkow, IM, Robbins, AW. Demographic, classificatory, and socioeconomic aspects of hernia repair in the United States. Surg Clin North Am 1993; 73:413

3. McIntosh A, Hutchinson A, Roberts A, Withers H. Evidence-based management of groin hernia in primary care--a systematic review. Fam Pract 2000; 17: 442

4. Teixeira A, Teixeira TMC. Hérnia Inguinal. Porto Alegre, RS: Gráfica da UFRGS; 1979: 90

5. Peacock, EE Jr, Madden, JW. Some studies on the effects of beta-aminopropionitrile in patients with injured flexor tendons. Surgery 1969; 66:215

6. Kang, SK, Burnett, CA, Freund, E, Sestito, J. Hernia: is it a work-related condition?. Am J Ind Med 1999; 36:638

7. Read, RC. Metabolic factors contributing to herniation: a review. Hernia 1998; 2:51

8. van den, Berg JC, de Valois, JC, Go, PM, Rosenbusch, G. Detection of groin hernia with physical examination, ultrasound, and MRI compared with laparoscopic findings. Invest Radiol 1999; 34:739

9. Hamlin, JA, Kahn, AM. Herniography: a review of 333 herniograms. Am Surg 1998; 64:965

10. Hall, C, Hall, PN, Wingate, JP, Neoptolemos, JP. Evaluation of herniography in the diagnosis of an occult abdominal wall hernia in symptomatic adults. Br J Surg 1990; 77:902

11. Korenkov, M, Paul, A, Troidl, H. Color duplex sonography: diagnostic tool in the differentiation of inguinal hernias. J Ultrasound Med 1999; 18:565

12. Gallegos NC, Dawso, J, Jarvis M, Hobsley M. Risk of strangulation in groin hernias. Br J Surg 1991; 78: 1171

13. Gilbert AI. An anatomic and functional classification for the diagnosis and treatment of inguinal hernia. Am J Surg. 1989; 157: 331-333

14. Nordin P, Zetterstrom H, Gunnarsson U, Nilsson E. Local, regional, or general anaesthesia in groin hernia repair: multicentre randomised trial. Lancet 2003; 362: 853

15. Bassini E. Sulla cura radicale dell'ernia inguinale. Arch Soc Ital Chir 1887; 4:380

16. Shouldice EE. Surgical treatment of hernia. Read at the Annual Meeting of the Ontário Medical Association, District 9 and 10, Sep 1944

17. Lichtenstein IL, Shulman AG: Ambulatory outpatient hernia surgery, including a new concept: Introducing tension-free repair. Int Surg 1986; 71: 1

18. Robbins AW, Rutkow IM. Mesh plug repair and groin hernia surgery. Surg Clin North Am 1998; 78(6): 1007-23

19. Gilbert AI, et al. Combined anterior and posterior inguinal hernia repair: intermediate recurrence rates with three groups of surgeons. Hernia 2004; 8(3): 203-7

20. Scott NW, McCormack K, Graham P, et al. Open mesh versus non-mesh for repair of femoral and inguinal hernia. Cochrane Database Syst Rev 2002; CD002197

21. Bay-Nielsen M, Kehlet H, Strand L, et al. Quality assessment of 26304 herniorrhaphies in Denmark: a prospective nationwide study. Lancet 2001; 358: 1124

22. Hernia Society Symposium; VII Latin American Congress of Endoscopic Surgery – ALACE ; Miami; july 15th

23. Robert J. Fitzgibbons, et al. Watchful Waiting vs Repair of Inguinal Hernia in Minimally Symptomatic Men , A Randomized Clinical Trial: JAMA. 2006; 295(3):285-292.

24. M.J. Wexler. Inguinal Hernia Repair in the anticoagulated patient: a retrospective analysis. Hernia 2008. June 16, Invited Commentary. DOI 10.1007/s10029-008-0409-6

25. D.L. Sanders et al. Inguinal Hernia Repair in the anticoagulated patient: a retrospective analysis. Hernia 2008. June 12. Original Article. DOI 10.1007/s10029-008-0405-x